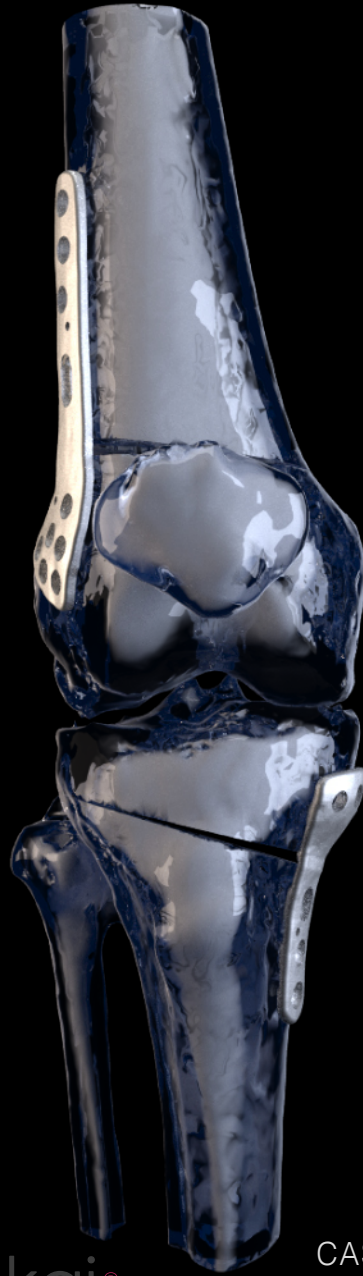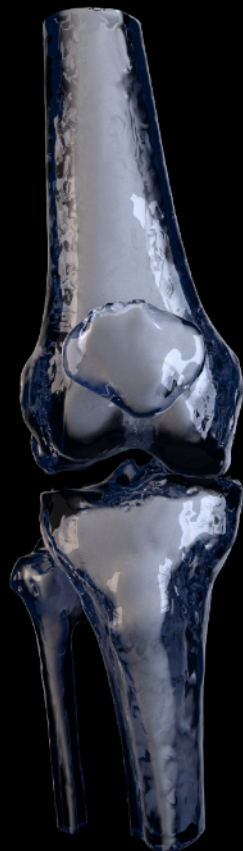


 **koobo**<sup>®</sup>  
IMPROVING HEALTH

 **kai**<sup>®</sup>

CASO DE ÉXITO/SUCCESS CASE  
**DOBLE OSTEOTOMÍA**  
**DOUBLE OSTEOTOMY**

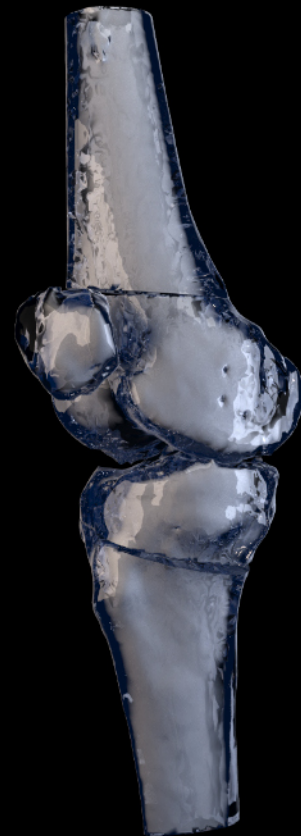
2



BIOMODELO PREOPERATORIO  
 PRE-SURGICAL BIOMODEL



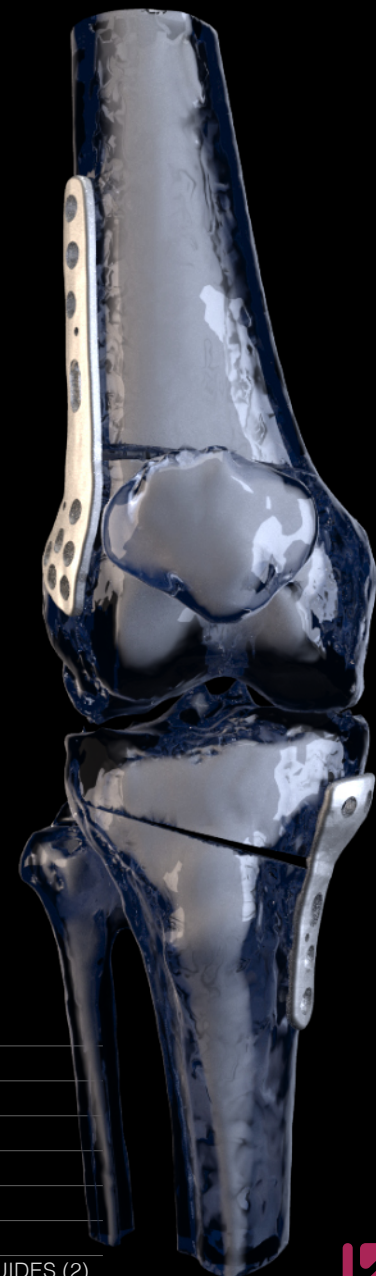
GUÍAS DE CORTE  
 SURGICAL GUIDES



BIOMODELO POST-QUIRÚRGICO  
 POSTOPERATIVE BIOMODEL



GUIA DE POSICIONAMIENTO Y BROCADO  
 POSITIONING AND DRILL GUIDE



3

<b>PATOLOGÍA</b>	desaxación de tibia proximal por traumatismo
<b>PACIENTE</b>	VARÓN 35 AÑOS
<b>DOCTOR</b>	-
<b>HOSPITAL / C. CLÍNICO</b>	-
<b>CIRUGÍA</b>	<b>OSTEOTOMÍA DE APERTURA MEDIAL</b>
<b>IMPLANTES</b>	2 x Titanio (Ti6Al4V)
<b>BIOMODELOS</b>	2, biomodelo prequirúrgico y biomodelos postquirúrgico
<b>GUIAS</b>	CORTE (2), POSICIONAMIENTO (2), BROCADO (2)
<b>TIEMPO DE FABRICACIÓN</b>	72 HORAS INCLUYENDO LA VALIDACIÓN POR DOCTOR

<b>DIAGNOSIS</b>	Proximal tibia desaxation due to trauma
<b>PATIENT</b>	MAN AGED 35
<b>DOCTOR</b>	-
<b>HOSPITAL</b>	-
<b>SURGERY</b>	<b>MEDIAL OPENING WEDGE OSTEOTOMY</b>
<b>IMPLANTS</b>	2 x Titanium (Ti6Al4V)
<b>BIOMODELS</b>	2, presurgical biomodel and postoperative biomodel
<b>SURGICAL GUIDES</b>	CUTTING GUIDES (2), POSITIONING GUIDES (2), DRILL GUIDES (2)
<b>MANUFACTURING TIME</b>	72 HOURS INCLUDED DOCTOR'S VALIDATION



koobo<sup>®</sup>  
IMPROVING HEALTH